Aus der chirurgischen Universitätsklinik zu Basel
(Direktor: Prof. de Quervain).

ÜBER
SARKOME DES MAGENS
MIT BESONDERER BERÜCKSICHTIGUNG
DER RÖNTGENUNTERSUCHUNG

MIT 7 ABBILDUNGEN

INAUGURAL-DISSERTATION

ZUR

ERLANGUNG DER DOKTORWÜRDE

DER

HOHEN MEDIZINISCHEN FAKULTÄT DER UNIVERSITÄT BASEL

VORGELEGT VON

EMANUEL GEYMÜLLER

AUS BASEL

ASSISTENZARZT DER CHIRURGISCHEN UNIVERSITÄTSKLINIK ZU BASEL

LEIPZIG
VERLAG VON F. C. W. VOGEL
1917

Z
XIX



Digitized by the Internet Archive
in 2026

https://archive.org/details/ubersarkomedesma0000eman

Aus der chirurgischen Universitätsklinik zu Basel
(Direktor: Prof. de Quervain).

ÜBER
SARKOME DES MAGENS
MIT BESONDERER BERÜCKSICHTIGUNG
DER RÖNTGENUNTERSUCHUNG

MIT 7 ABBILDUNGEN

INAUGURAL-DISSERTATION

ZUR

ERLANGUNG DER DOKTORWÜRDE

DER

HOHEN MEDIZINISCHEN FAKULTÄT DER UNIVERSITÄT BASEL

VORGELEGT VON

EMANUEL GEYMÜLLER

AUS BASEL

ASSISTENZARZT DER CHIRURGISCHEN UNIVERSITÄTSKLINIK ZU BASEL

LEIPZIG
VERLAG VON F. C. W. VOGEL
1917

Von der medizinischen Fakultät Basel genehmigt auf Antrag von Prof. Dr. F. de Quervain.

Sonder-Abdruck aus der Deutschen Zeitschrift für Chirurgie 1917, Band 140, Heft 5/6.

Den malignen Bindegewebsgeschwülsten des Magens wird unter Klinikern und Ärzten im allgemeinen noch nicht die Beachtung geschenkt, die sie verdienen. Ihre Kenntnis ist daher eine wenig verbreitete und lückenhafte und bedarf in manchen Punkten der Bereicherung durch weitere kasuistische Beiträge. In der chirurgischen Universitätsklinik von Basel kam im Herbst 1916 ein Fall von Fibrosarkom des Magens zur Beobachtung, dessen Studium und Publikation mir von Herrn Professor de Quervain gütigst überlassen wurde. Abgesehen von dem klinischen und anatomischen Interesse, das der Fall bietet, liefert derselbe einen seltenen Beitrag zur Röntgendiagnostik der Magentumoren. Es sei zunächst die Krankengeschichte mitgeteilt.

Fräulein E. S., 40 Jahre alt, Privatkrankenpflegerin, entstammt einer gesunden Familie. Als Kind hatte sie Scharlach und Masern und fiel durch blasse Gesichtsfarbe auf. Mit 27 Jahren wurde sie wegen Lungenspitzenkatarrh behandelt und mußte sich einer Kur von kurzer Dauer in der Lungenheilstätte Davos unterziehen. Auswurf hatte sie dabei nie in nennenswerter Weise gehabt und Bazillen konnten im Sputum nie gefunden werden. Sie erlernte die Krankenpflege und war viele Jahre hindurch in diesem Berufe erfolgreich tätig.

Die jetzigen Beschwerden setzten im September 1915, also vor reichlich einem Jahre, ein mit Schmerzen in der Magengegend, Abnahme der Körperkräfte, Gewichtsverlust von etwa 10 kg. Im Januar 1916 war sie in Beobachtung von Herrn Prof. Perthes in Tübingen, der nach seiner gütigen persönlichen Mitteilung einen Tumor in der Magengegend annahm und einen operativen Eingriff empfahl, der aber wegen eines bestehenden Katarrhes der Luftwege

vorläufig verschoben wurde. Der nach Probefrühstück ausgeheberte Magensaft ergab 22 freie Salzsäure und 45 Gesamtacidität. Blut wurde in den Faeces nicht vorgefunden. Die Schmerzen wiederholten sich in gewissen Zeitabständen, traten mehr oder weniger anfallsweise auf, waren regelmäßig während der Menses besonders stark und von Temperatursteigerungen bis 38 Grad begleitet, für welche sich eine Ursache nicht finden ließ. Die ziehenden Schmerzen im Epigastrium strahlten auch in den Rücken aus und gingen zuweilen mit Brechreiz einher.

Im März 1916 war Patientin in Beobachtung von Herrn Dr. Veillon, ärztlichem Leiter des Diakonissenspitales in Riehen. Hier wurde ein hühnereigroßer beweglicher Tumor in der Nabelgegend wahrgenommen. Der Magenchemismus erwies sich als normal, nämlich nach Probefrühstück wurde gut chymifizierter Speisebrei gewonnen, mit 20 freier Salzsäure und 48 Gesamtacidität. Zeichen von Dilatation bestanden nicht. Da Patientin Residuen von Pleuritis zeigte und früher als lungenkrank behandelt worden war, lautete damals die Vermutungsdiagnose auf tuberkulösen Netztumor.

Wenige Wochen später gelangte Patientin in Behandlung von Herrn Dr. Deiß, Direktor des Sanatoriums Erzenberg in Langenbruck und machte dort zunächst einen ziemlich leidenden Eindruck. Die Untersuchung ergab noch leidlich guten Ernährungszustand, aber ausgesprochene Blässe der Haut und Schleimhäute, einen Hämoglobingehalt des Blutes von nur 40 Proz., auf den Lungen das Bestehen einer chronisch inaktiven Tuberkulose beider Oberlappen. Das Abdomen war weich, der Schall normal, bei tiefer Palpation in der Pylorusgegend war ein verschieblicher, flacher, wenig druckempfindlicher Tumor mehr oder weniger gut zu fühlen. Patientin unterzog sich in den genannten Sanatorien und später in der Heilstätte Überruh in Württemberg einer Liegekur und erholte sich bei ungestörter Verdauung rasch, zeigte aber jeweilen beim Einsetzen der Menses wieder die oben beschriebenen Beschwerden. Im August trat einmal Erbrechen auf, ohne Blut im Erbrochenen. Die Faeces waren stets von normaler Beschaffenheit und enthielten bei zweimaliger Untersuchung im Juni und August kein okkultes Blut. Der Magenchemismus wurde damals nicht wieder untersucht, da Patientin das Sondieren sehr schlecht ertrug. Es stellte sich trotz der mehrfachen Rückfälle eine Gewichtszunahme von 7 kg ein und der Hämoglobingehalt des Blutes stieg auf 65 Proz. an.

Im Juni 1916 wird die Patientin an Herrn Prof. de Quervain, Direktor der chirurgischen Universitätsklinik von Basel, zur Untersuchung und evtl. operativen Behandlung gewiesen. Derselbe konstatierte in der Pylorusgegend eine bald deutlicher, bald weniger deutlich zu fühlende, etwas druckempfindliche rundliche Resistenz. Mit Rücksicht auf die mit den Exacerbationen der Magensymptome zusammen-

hängenden wiederholten Schübe von Temperatursteigerung, die sich durch den Lungenbefund nicht genügend zu erklären schienen, wird ein Ulcustumor in der Nähe des Pylorus angenommen, mit verhältnismäßig frischen perigastritischen Veränderungen. Das Röntgenbild zeigt normale Verhältnisse und ganz besonders eine normal faltbare kleine Kurvatur, die ein größeres infiltrierendes Geschwür oder eine Neubildung an dieser Stelle auszuschließen scheint. Auf eine Aussparung von rundlicher Form im Zweistundenbild wird damals kein größeres Gewicht gelegt, da sie in den übrigen Röntgenbildern fehlte und ein Zufallsprodukt, z. B. infolge Druck von außen, sein konnte. Mit der Schonungstherapie, bei der sich Patientin sichtlich erholt hatte, wird zunächst mit Rücksicht auf die Lungenaffektion noch fortgefahren, bis im September wieder erneute heftige Magenbeschwerden und abendliche Temperatursteigerungen bis auf 38 Grad einsetzten und der Hämoglobingehalt des Blutes wieder sank. Unter diesen Umständen mußte die Diagnose Neoplasma noch einmal erwogen werden. Die Aussparung im Zweistundenbild ließ an ein solches denken, obwohl sie in ihrer Form den Aussparungen bei Carcinom nicht entsprach. Am ehesten erschien sie derjenigen bei polypösen Magengeschwülsten vergleichbar. Das Zusammentreffen der erneuten Beschwerden mit Temperatursteigerung war allerdings hierdurch nicht erklärt. Jedenfalls war aber jetzt die Indikation zur Operation eine striktere als bei der ersten Untersuchung. Daraufhin erfolgte der Eintritt in die Chirurgische Universitätsklinik von Basel am 28. IX.

Der damals aufgenommene Status ergab eine mittelgroße, noch leidlich gut genährte, aber deutlich anämische Patientin. Das Körpergewicht beträgt 63,8 kg. Der Thorax ist gut geformt, die Lungengrenzen gut verschieblich, über der rechten Lungenspitze der Schall kürzer als links, das Atemgeräusch überall vesikulär, über der rechten Spitze deutlich abgeschwächt, über beiden Spitzen vereinzelte Geräusche von unbestimmtem Charakter. Herz normal, Puls 84—90. Die Abendtemperatur übersteigt 37,1 nicht. Das Abdomen zeigt gutes Fettpolster, ist weich, tief eindrückbar, nirgends druckempfindlich und zeigt überall normalen Schall. In der Pylorusgegend läßt sich eine, nicht immer deutlich nachweisbare, verschiebliche Resistenz palpieren. Der Hämoglobingehalt des Blutes beträgt 47 Proz., die Zahl der roten Blutkörperchen 3,300 000. Stuhl und Diurese zeigen nichts Besonderes.

Am 2. X. wird von Herrn Prof. de Quervain die Laparotomie vorgenommen. Nach dem Hervorziehen des Magens, der äußerlich nichts Besonderes zeigt, fühlt man im präpylorischen Abschnitt einen über walnußgroßen, von der hintern Wand ausgehenden, gut umschriebenen, in das Magenlumen hineinragenden, derben Knoten. Es wird eine Querresektion des Magens ober- und unterhalb des Tumors vorgenommen und werden die beiden Magenstümpfe miteinander

durch dreischichtige Naht wieder vereinigt. Nebenbei werden zwei bohnengroße, etwas verdächtige Drüsen entfernt, außer welchen sich nirgends etwas Abnormes nachweisen läßt. Schluß der Bauchhöhle. Die Patientin erholte sich rasch von dem Eingriff und hatte einen völlig ungestörten Heilungsverlauf. Der Hämoglobingehalt hob sich allerdings nur langsam und erreichte erst nach 7 Monaten 88 Proz.

Beschreibung des Präparates: Die Geschwulst ragt etwa $3^1/_2$: $2^1/_2$ cm in das Mageninnere hinein, und liegt auf ihrer Kuppe in der Ausdehnung von $1^1/_2$ cm von Schleimhaut entblößt als glattes hellrotes Gebilde da. Die Schleimhaut sitzt der Geschwulst noch in der

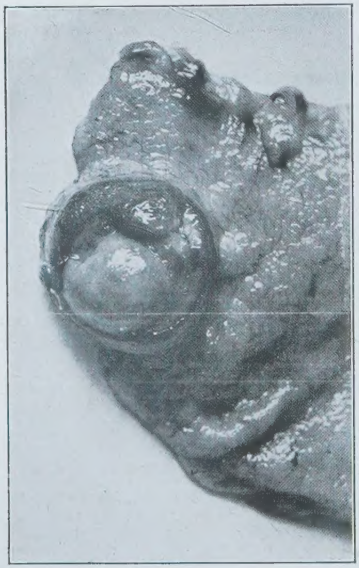

Fig. 1.
Fibrosarkom des Magens.
Ansicht von oben.

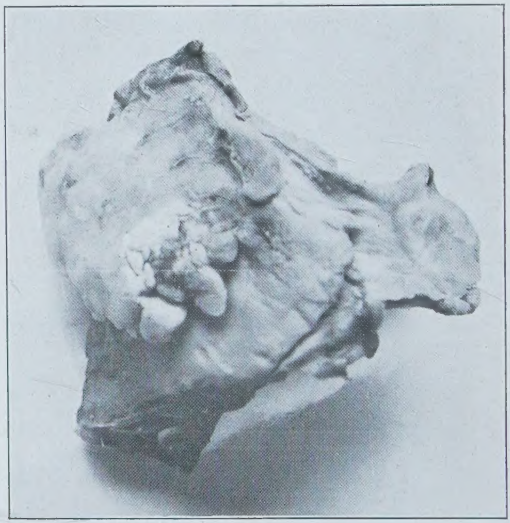

Fig. 2.
Seitliche Ansicht des durchschnittenen Tumors.

Breite von etwa 1 cm wie ein scharf abgeschnittener Kragen auf. Auf dem Durchschnitt zeigt sich die Geschwulst verhältnismäßig gut gegen die Magenwand abgegenzt, aber immerhin nicht eigentlich abgekapselt. Die Submucosa geht ohne scharfe Grenze in dieselbe über. Das Gewebe der Geschwulst ist auffallend derb, z. T. von guter Transparenz, rötlich-grau, z. T. trübe, gelblich verfärbt, deutlich nekrotisch, in der Farbe etwas an Gumma erinnernd. Das gelbliche Gewebe findet sich in einer Zone von 2 : 3 mm Dicke an der Peripherie der Geschwulst, hauptsächlich an der Basis derselben und setzt sich in einzelnen Streifen in die übrige Geschwulst fort. Vom Tumor selbst läßt

sich nur undeutlich getrübter Saft abstreifen, etwas mehr getrübter von der nekrotischen Partie.

Makroskopische Diagnose: Sarkom des Magens mit beginnender Nekrose. (Fig. 1 u. 2.)

Die in dem Pathologischen Institut von Herrn Prof. Hedinger vorgenommene histologische Untersuchung ergab folgenden Befund: Der Tumor besteht aus unregelmäßig verschlungenen, lockeren Zügen mittelgroßer bis großer, meist spindelförmiger Zellen, die vielfach reichlich Fetttröpfchen enthalten; doppellichtbrechende Substanzen lassen sich nicht nachweisen. Im Gewebe liegen mäßig reichliche, spaltförmige Gefäße, und besonders in der Umgebung derselben

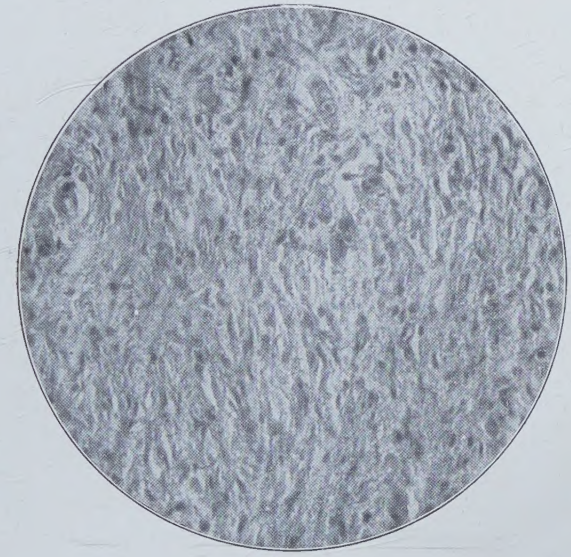

Fig. 3.
Mikroskopisches Bild des Tumors.

reichlich eosinophile Leukocyten, spärlicher Lymphocyten und Plasmazellen. Der Tumor sitzt in der Submucosa; die Muscularis ist an ihm nicht adhärent. Die Muscularis mucosae der über den Tumor ziehenden, z. T. erodierten Schleimhaut ist ziemlich stark aufgesplittert und durchbrochen. Von der Oberfläche ziehen stellenweise regelmäßig gebaute Drüsenschläuche ziemlich tief in das Tumorgewebe hinein.

Pathologisch-anatomische Diagnose: Fibrosarkom des Magens. (Fig. 3.)

Die bei der Operation entfernten verdächtigen Lymphdrüsen zeigen histologisch außer geringgradiger Hyperplasie nichts Pathologisches.

Die Pathologie und die Klinik des Magensarkoms hat in den letzten 2 Jahrzehnten ein steigendes Interesse gefunden und eine ziemlich stattliche Anzahl von Publikationen hervorgebracht, so daß gegenwärtig die in der Literatur niedergelegten Fälle von Magensarkom sich auf reichlich 200 beziffern. Diese stets wachsende Anzahl versetzt uns immer mehr in die Möglichkeit, das anatomische und klinische Bild des Magensarkoms mit größerer Schärfe zu zeichnen und besonders seine Eigentümlichkeiten gegenüber dem banalen Magentumor, dem Carcinom, hervorzuheben. Erschwert wird diese Aufgabe allerdings dadurch, daß das Magensarkom in seinen Erscheinungsformen und seinem klinischen Verhalten noch eine größere Mannigfaltigkeit zeigt, als sie das Magencarcinom bekanntermaßen aufweist. Wir sind deshalb von vornherein gezwungen, die bekannt gewordenen Fälle in Gruppen zu ordnen und nach solchen Gruppen zu besprechen.

Auf Grund der histologischen Beschaffenheit werden die Magensarkome eingeteilt in Lymphosarkome, Rundzellensarkome, Spindelzellen- oder Fibrosarkome, Myosarkome und eine Anzahl seltener Sarkomformen. Nicht wurden am Magen bis jetzt beobachtet unter anderen das Riesenzellensarkom, das Chondro- und Osteosarkom, das primäre Melanosarkom. Die Lymphosarkome und Rundzellensarkome sind in ihren Erscheinungsformen durch Übergänge miteinander verbunden und bilden auch klinisch eine ziemlich scharf umschriebene Gruppe. Hier kommt zuweilen die Abgrenzung gegenüber aleukämischen Lymphomatosen in Frage; bei einzelnen Fällen vermißt man eine genauere Prüfung in dieser Richtung. Ganz außer Frage steht dagegen stets die Geschwulstnatur bei den Formen der 2. Gruppe, den Spindelzellen- oder Fibrosarkomen, welche Bezeichnungen von mehreren Autoren für den gleichen Tumor verwendet werden. Die Myosarkome stehen den letzteren in jeder Beziehung sehr nahe, was verständlich ist, wenn man sich des sehr wahrscheinlichen genetischen Zusammenhangs der Spindelzelle und Muskelgeschwulstzelle erinnert. Es läßt sich demnach aus den Spindelzellensarkomen und den Myosarkomen zusammen eine zweite Gruppe bilden, die anatomisch und klinisch ein wesentlich anderes Verhalten zeigt als die Lympho- und Rundzellensarkome.

Die selteneren Sarkomformen, wie Endotheliome, Angio- und

Lympangiosarkome, polymorphzellige Sarkome, Myxosarkome und Mischformeen nähern sich bald mehr der einen, bald mehr der andern der genannten Gruppen. In einzelnen Fällen haben sich Sarkome nachweislich auf dem Boden gutartiger Magentumoren entwickelt, wobei besonders Leiomyome und Fibrome in Betracht kommen, oder es gibt Formen, bei denen sich über die Gutartigkeit oder Bösartigkeit keine sichere Entscheidung treffen läßt.

Das Gegensätzliche der beiden genannten Gruppen liegt besonders in der Art ihres Wachstums, das bei den Rundzellen- und Lymphosarkomen in der Regel ein flächenhaftes infiltratives ist und eine markige nach innen und außen bucklige hirnwindungenartige Verdickung der Magenwand erzeugt, die gewöhnlichen Carcinomen oft so ähnlich sieht, daß eine makroskopische Unterscheidung nicht möglich ist, besonders, wenn der Tumor sattelförmig einer der Kurvaturen aufsitzt oder den Pylorus ringförmig umgibt. Der Rand des Tumors kann scharf wallartig sein, doch geht er häufiger ganz allmählich in die gesunde Magenwand über. Bei vorgeschrittenen Fällen ist es infolge des weit ausgedehnten flächenhaften Wachstums oft unmöglich, den eigentlichen Sitz oder Ausgangspunkt des Tumors anzugeben. Im Durchschnitt zeigen diese Tumoren meist ein gleichmäßiges Gefüge und das Fehlen von regressiven Metamorphosen.

Demgegenüber treten die Spindelzellensarkome und Myosarkome fast ausnahmslos in Form zirkumskripter Tumoren auf, die entweder in das Magenlumen hineinragen oder in die Bauchhöhle vorspringen, die letztern oft nur mit einem dünnen Stiele mit dem Magen im Zusammenhang stehend. Besonders die gestielten Formen können eine enorme Größe erreichen, wobei regressive Veränderungen in ihrem Innern, besonders Cystenbildung, die Regel sind. Ihr Sitz oder Ausgangspunkt am Magen läßt sich im Gegensatz zu den Rundzellensarkomen meist genau bestimmen, wobei eine gewisse Bevorzugung der großen Kurvatur zu bestehen scheint.

Die Lokalisation sämtlicher Sarkome am Magen ist von O. Hesse statistisch bestimmt worden und hat ergeben, daß $^1/_4$ diffuses Wachstum zeigt, $^1/_4$ die große Kurvatur, und nahezu

1/4 auf den Pylorus fällt; die andern Magenteile sind selten oder sekundär ergriffen. Wie beim Carcinom, so sind auch hier die kaudalen Magenabschnitte viel häufiger befallen als Fundus und Cardia. Dagegen ist Stenosierung des Pylorus durch Magensarkome entschieden ein seltenes Vorkommnis; die infiltrierend wachsenden Sarkome bewirken im Gegenteil nicht selten eine Erweiterung oder infolge Starrwerdens der Wand eine mechanische Insuffizienz des Pförtners. Diese Eigentümlichkeit wird, nebenbei bemerkt, auch bei den Darmsarkomen beobachtet, die nämlich in der Regel nicht zu einer ausgesprochenen Verengerung des Darmlumens führen, sondern nur eine Umwandlung der Darmwand in ein starres Rohr bewirken.

Der von uns beobachtete Tumor gehört den Spindelzellsarkomen an, und da er ziemlich reich an Bindegewebe ist, was sich auch in seiner derben Konsistenz äußerte, wurde er vom Anatomen als Fibrosarkom bezeichnet. Als Sitz des Tumors in der Magenwand ist die Submucosa anzusehen. Die Muscularis propria ist völlig intakt und durch normales, submuköses Bindegewebe vom Tumor getrennt. Die Submucosa wird auch für die große Mehrzahl der darauf untersuchten Magensarkome als Sitz und Ursprungsort der Geschwulst angegeben. Auch makroskopisch zeigt unser Tumor das Verhalten der meisten Spindelzellen- und Myosarkome; er ragt als scharf umschriebener Knollen über seine Umgebung hinaus. Von einem Polypen oder polypösen Carcinom unterscheidet er sich durch seine derbe und kompakte, nirgends Verzweigungen bildende Beschaffenheit und gibt auch makroskopisch seine Entstehung nicht in der Schleimhaut, sondern in tieferen Gewebsschichten zu erkennen. Auf der Außenfläche der Magenwand fehlte jede Andeutung seines Vorhandenseins; er gehört also zu den rein „endogastrischen" Sarkomen. Die Häufigkeit der endogastrisch und exogastrisch wachsenden Tumoren läßt sich zahlenmäßig nicht angeben, da die beiden Formen durch fließende Übergänge miteinander verbunden sind, doch steht es fest, daß wenigstens unter der Gruppe der Spindelzellen- und Myosarkome die endogastrischen Tumoren die seltneren sind.

Der auf der Kuppe des Tumors vorhandene Schleimhautdefekt muß als sekundäre Veränderung angesehen werden. Wir sehen

die Schleimhaut gegen das Zentrum des Tumors wohl unter dem Einfluß der Spannung und der dadurch bedingten Ernährungsstörung immer dünner werden, bis sie nur noch aus einem drüsenlosen, einfachen Epithelüberzug besteht und schließlich auch dieser dem nackten, an der Oberfläche entzündlich infiltrierten Tumor Platz macht. Schleimhautulcerationen werden bei Magensarkomen oft beobachtet, doch sind sie prozentual nicht so häufig wie bei Carcinom; es fallen ja die dem Magen aufsitzenden, in die Bauchhöhle vorspringend „exogastrischen", mehr oder weniger gestielten Formen von vornherein außer Betracht, da Ulcerationen hier nur ganz ausnahmsweise an der Abgangsstelle des Tumors beobachtet worden sind. Wo sich dagegen Geschwüre bilden, so sind sie im allgemeinen klein und treten später auf. Auch in unserem Falle waren außer der Anämie keine typischen klinischen Zeichen des Bestehens eines Geschwürs vorhanden, woraus mit einiger Wahrscheinlichkeit geschlossen werden darf, daß auch unser Schleimhautdefekt noch nicht allzu lange bestanden haben mag. Zweifellos kommt ihm in unserem Falle eine ätiologische Rolle nicht zu. Die Frage, ob überhaupt auf dem Boden eines Ulcus ventriculi rotundum ein Sarkom entstehen kann, wird von den meisten Autoren strikte abgelehnt. Auch O. Hesse nimmt in seinem Sammelreferat eine reservierte Haltung an und fordert folgende Argumente: „Die Möglichkeit eines Zusammenhangs zwischen Ulcus und Sarkom läßt sich nur dann zugeben, wenn anatomisch neben dem Tumor an der Magenschleimhaut sichere, nicht von einem lymphosarkomatösen oder ähnlichen Infiltrate veranlaßte Ulcerationen oder Narben nachgewiesen sind, läßt sich aber auch dann zugeben, wenn klinisch kein zeitlicher Zusammenhang vorhanden ist, da einmal Ulcus oft fast symptomlos verlaufen, andererseits Narben wahrscheinlich gerade nach Jahren und Jahrzehnten zur Geschwulstbildung beitragen." Gleichzeitiges Vorkommen von sicheren Residuen von Magengeschwüren sind wenige Male gefunden worden (Ziesché und Davidsohn, Wittkamp u. a.), aber es handelte sich um sehr vorgeschrittene Sarkome, während als Argument für die Entstehung aus einer Ulcusnarbe ein eben beginnender Tumor gefunden werden müßte. Es ist nun seither ein Fall von Unger publiziert worden, der dem ersten Argument

Hesses entspricht, nämlich das gleichzeitige Vorkommen eines typischen Ulcus pepticum der kleinen Kurvatur und eines hühnereigroßen, vorwiegend exogastrischen Leiomyoms der großen Kurvatur, welches nach der Schleimhaut zu in der Ausdehnung eines Kreuzerstückes ulceriert war und am Durchleuchtungsschirm eine Abflachung erzeugte, die als kallöses Ulcus gedeutet wurde. Der Tumor und die beiden Ulcera wurden reseziert und histologisch untersucht. Der Verfasser macht das Ulcus für die Entstehung des Tumors verantwortlich und stützt seine Behauptung mit dem Hinweis auf die 15jährige Dauer des Bestehens der Magenbeschwerden. Obschon es sich hier noch um einen gutartigen Bindegewebstumor handelt, liefert der Fall doch einen beachtenswerten Beitrag zur Frage der Entstehung von Tumoren auf der Basis eines Ulcus pepticum. Einen strikten Beweis für das tatsächliche Vorkommen einer solchen liefert er aber doch nicht.

In der Ätiologie des Magensarkoms kommt dem Trauma nicht die Bedeutung zu, wie den Sarkomen anderer Organe. Es ist nur ein Fall (bei Ziesché und Davidsohn) bekannt, bei dem ein Trauma als Ursache oder Anstoß zur Entwicklung eines Magensarkoms angenommen werden darf.

Zahlen über die Häufigkeit des Magensarkoms haben besonderes Interesse im Vergleich mit der Häufigkeit der übrigen Magentumoren. Unter Berücksichtigung aller in der Literatur hierüber vorhandenen Angaben kommt O. Hesse zu dem Schluß, daß das primäre Magensarkom nicht mehr als 1 Proz. aller Magentumoren ausmacht. Es muß aber auch an dieser Stelle daran erinnert werden, daß jährlich sicher eine Anzahl Magensarkome unserer Kenntnis entzogen werden dadurch, daß sie nicht diagnostiziert, bzw. für Carcinom gehalten werden; ereignet es sich doch sowohl in der Hauspraxis, wie in den Spitälern, daß am Krankenbette oder am Operationstische bei kachektischen Patienten große Tumoren des Oberbauches festgestellt werden, und daß in der Annahme, es handle sich um ein inoperables Carcinom, der Patient seinem Schicksal überlassen wird. Auch bei Autopsiebefunden, die sich nur auf die makroskopische Betrachtung der pathologisch veränderten Organe stützen, können Magensarkome verkannt werden und zur Vergrößerung der Krebsstatistik beitragen.

Die Beteiligung der beiden Geschlechter hinsichtlich der Häufigkeit des Magensarkoms ist eine ungefähr gleiche.

Über das Alter der Magensarkomkranken bestehen von verschiedenen Autoren Zusammenstellungen, die in ihren wesentlichen Zügen übereinstimmen. Wir ersehen daraus, daß das 5. und 6. Dezennium die meisten Sarkomfälle aufzuweisen hat und dies gilt bekanntlich in gleicher Weise auch für das Magencarcinom. Jenseits dieser Grenze besteht aber der sehr beachtenswerte Unterschied, daß die Magensarkommorbidität in den jüngern Lebensaltern prozentual höhere Werte erreicht als die Magenkrebsmorbidität, während im höheren Lebensalter das Carcinom häufiger ist. Es sind besonders die Rundzellensarkome, welche die jüngern Jahrgänge bevorzugen. Auch wenn wir die am Schlusse dieser Arbeit zusammgestellten neueren Fälle noch in Berechnung ziehen, so wird dadurch an den dargelegten Tatsachen nichts merklich geändert.

Schon bei der Skizzierung der Anatomie der Magensarkome haben wir die große Mannigfaltigkeit ihrer Erscheinungsformen hervorgehoben; dieser Mangel an Einheitlichkeit gilt in noch höherem Maße für die Symptomatologie und Klinik des Magensarkoms, so daß es schwer hält, ein kurzgefaßtes klinisches Bild zu entwerfen. Daß Magensarkome, auch von beträchtlicher Größe, völlig symptomlos verlaufen können und nur gelegentlich einer Sektion als Nebenbefund entdeckt werden, ist ein Vorkommnis, das wir nicht so selten auch bei andern Magentumoren beobachten. Sehr beachtenswert ist dagegen, daß als erstes, oder ausnahmsweise einziges Krankheitszeichen während der größten Zeit des Verlaufes eines Magensarkoms ein palpabler Tumor bestehen kann, was von einer nicht geringen Anzahl von Fällen berichtet wird, ein Verhalten, das bei Magenkrebs viel seltener ist. Es sind besonders die exogastrischen Tumoren, die der Palpation leicht und frühzeitig zugänglich sind, während die infiltrativ wachsenden Formen sich derselben oft entziehen oder nur das Gefühl einer unbestimmten Resistenz erzeugen. Eine Zählung der Fälle von palpablen Magensarkomen ergibt, daß mindestens 80 Proz. tastbar sind, während die für die Palpabilität des Magenkrebses geltenden Zahlen sich nach Ewald auf 20 Proz., nach Mayo auf 67 Proz. beziffern. Als Lokalisation

kommen in erster Linie in Betracht das Epigastrium und linke Hypochondrium, dann der Sitz rechts von der Mittellinie. Exogastrische Tumoren können einen großen Teil des Bauches und selbst des Beckens ausfüllen und lassen den Untersucher über ihren Ausgangspunkt oft völlig im unklaren, oder täuschen Tumoren anderer Organe vor. Die Mehrzahl der Magensarkome bildet mehr oder weniger höckerige, kugel- und walzenförmige, meist harte, bisweilen aber auch weiche und scheinbar fluktuierende Tumoren.

In unserem Falle war der Tumor in der Mittellinie und wenig darüber hinaus nach rechts etwa in Nabelhöhe gelegen, als glattes, derbes, rundliches Gebilde, und wurde charakteristischerweise schon bei der ersten Untersuchung, die 4 Monate nach Beginn der subjektiven Beschwerden stattgefunden hat, durch Palpation festgestellt.

Weniger Bedeutung kommt den Blutungen im Verlauf eines Magensarkoms zu, da, wie wir oben besprochen haben, Schleimhautulcerationen hier nicht so häufig sind, und sich relativ spät und in geringer Ausdehnung bilden. Auch unser Fall ergab hinsichtlich der Blutungen ein negatives Resultat, konnte aber leider des wiederholten Aufenthaltwechsels wegen nicht so systematisch darauf untersucht werden, wie dies wünschenswert gewesen wäre; denn aus der Beschaffenheit des Präparates müssen wir doch schließen, daß bei häufig wiederholter Untersuchung in den letzten Krankheitswochen der chemische Nachweis von Blut im Stuhle hätte gelingen müssen. Die bei der Patientin so auffällige Anämie kann nicht allein als die Folge toxischer Störung der Erythropoëse, wie sie eine gewöhnliche Begleiterscheinung maligner Tumoren ist, angesprochen werden. Dazu war der Tumor und seine regressiven Veränderungen zu unbedeutend. Wir müssen somit die Anämie wesentlich als Folge häufig wiederholter kleiner Blutabgänge aus dem Tumor auffassen, obschon weder von der Patientin, noch vom Arzte solche beobachtet worden sind. Auch aus der Krankengeschichte der Magensarkomfälle der Literatur ersehen wir, daß mehr oder weniger deutliche Anämie ein konstantes Symptom ist, trotzdem häufig das Fehlen jeglicher Blutabgänge bemerkt ist.

In der Krankengeschichte unserer Patientin bilden Schmer-

zen in der Magengegend ein hervorstechendes Symptom und scheinen die von Ziesché und Davidsohn für die Magensarkome aufgestellte Behauptung zu bestätigen, daß nämlich: „Schmerzen eines der frühesten Symptome sind und sich monate-, ja jahrelang vor allen andern Krankheitserscheinungen bemerkbar machen". Diese Ansicht blieb aber nicht unwidersprochen, und auch wir können uns ihr nicht anschließen, sondern können höchstens feststellen, daß der Magensarkomkranke entsprechend dem durchschnittlich langsameren Verlaufe der Krankheit länger als der Krebskranke auf die Befreiung von seinen Beschwerden, sei es durch Operation, sei es durch den Tod, warten muß. Auch läßt das relativ seltene Vorkommen von Stenosen bei Magensarkomen ein weniger häufigeres und frühzeitigeres Hervortreten subjektiver Magenbeschwerden erwarten. Das in unserem Falle besonders starke Hervortreten der Magenschmerzen während der Menses hat für Magensarkom nichts Charakteristisches, sondern ist nur der Ausdruck einer etwas labilen Nervenverfassung.

Der Magenchemismus zeigte in unserem Falle 8 und 6 Monate vor der Operation, während alle Krankheitssymptome schon völlig ausgeprägt bestanden, noch normale Werte. Die auf die Sekretionsverhältnisse bei Magensarkom gerichteten Untersuchungen sind leider spärlich, aber doch zahlreich genug, um erkennen zu lassen, daß die Schädigungen der Magensekretion beim Sarkom weniger tiefgreifend sind oder doch in späteren Stadien der Krankheit einsetzen, als dies beim Carcinom der Fall ist; außer dem unsrigen gibt es noch vereinzelte Fälle, bei denen normale Säurewerte registriert worden sind, was in Anbetracht der geringen Zahl klinisch beobachteter Magensarkomfälle doch recht bemerkenswert ist. Die übrigen Fälle zeigen neben stark herabgesetzter oder fehlender Salzsäure nicht selten das Vorhandensein von Milchsäure und Boas-Opplerschen Bazillen.

Weitere Symptome, wie Erbrechen, Durchfall, Temperatursteigerung, Milztumor, Abmagerung, haben für Magensarkom so wenig Charakteristisches, daß wir sie nicht einer besonderen Besprechung unterziehen wollen. Dagegen seien noch einige Worte über die Verlaufsdauer und Prognose der Magensarkome beigefügt. Die Verlaufsdauer läßt sich natürlich nur in rohester Weise abgrenzen, so daß den in der Literatur vorhandenen und

stark voneinander abweichenden Zahlen kaum ein Wert beizumessen ist. Es läßt sich nur feststellen, daß einzelne Fälle von Magensarkom eine auffallend langsame, über Jahre erstreckende Progredienz zeigten, und daß das Magensarkom, wie wir oben schon besprochen haben, hinsichtlich der Metastasierung eine relative Gutartigkeit aufweist. Darnach gewinnt man den allgemeinen Eindruck, daß die Verlaufsdauer der Magensarkome im Durchschnitt eine etwas längere sein dürfte, als die der Magenkrebse. Vergleicht man die einzelnen Sarkomformen in bezug auf ihre Malignität untereinander, so gehen die Rundzellensarkome den übrigen Formen um einiges voraus. Unter den Todesursachen steht die Kachexie an erster Stelle; etwa 10 Proz. der Fälle erliegen einer Perforationsperitonitis.

Die Prognose der radikal operierten Magensarkome scheint dagegen, wenn man die an den unmittelbaren Folgen der Operation gestorbenen Fälle außer Berechnung läßt, eine relativ günstige zu sein und läßt die Forderung Ledomskis (Russ. Chir.-Kongr. 1914) berechtigt erscheinen, auch große Magensarkome radikal zu operieren, da auch bei solchen, dank der geringeren Tendenz zur Metastasierung, noch Aussicht auf Heilung vorhanden sei. Resektionen wurden bei Magensarkom bisher 60 mal ausgeführt, wovon 11 an den Folgen des operativen Eingriffes, meist an Peritonitis, starben. Von den übrigen liegen nur kaum in der Hälfte der Fälle Berichte über den postoperativen Verlauf vor, so die am günstigsten lautenden von Wunderlich („malignes Myom"), Gesundsein nach $2^1/_2$ Jahren, von Philipp (Rundzellensarkom), nach $3^1/_2$ Jahren, von Dock (Rundzellensarkom), nach 4 Jahren, von O. Hesse (Fibrosarkom), nach $8^1/_2$ Jahren, von Ruppert (Lymphosarkom), nach $14^1/_2$ Jahren, daneben gibt es reichlich ein Dutzend Fälle, bei welchen 1—2 Jahre nach der Entfernung des Tumors von Gesundsein die Rede ist.

Diese, wenn auch bescheidene, so doch bemerkenswerte relative Gutartigkeit des Magensarkoms macht es dem Chirurgen zur Pflicht, wenn immer möglich das Leiden rechtzeitig zu erkennen und auch bei größeren, dem ersten Eindrücke nach inoperablen Tumoren des Magens, an die Möglichkeit des Vorliegens eines Magensarkoms zu denken. Damit kommen wir auf die Diagnose des Magensarkoms zu sprechen. In ganz vereinzelten Fällen ist

dieselbe am lebenden Menschen gestellt worden. Westfalen fand Tumorbestandteile im Ausgeheberten, Schlesinger stellte die Diagnose an Hand einer excidierten Rectummetastase, Fleiner an Hand excidierter Hautmetastasen, Bach (kleinzelliges Rundzellensarkom) und Weinberg (Lymphosarkom) stellten die Wahrscheinlichkeitsdiagnose Sarkom aus der fehlenden Volumvergrößerung bei Aufblähung des Magens und dem Vorhandensein metastatischer Tumoren unterhalb des Magens, ein Befund, der jedoch z. B. auch einem carcinomatösen Feldflaschenmagen hätte angehören können. In der großen Mehrzahl der Fälle wurde Krebs angenommen; sonstige Fehldiagnosen lauteten auf Ovarialtumor, Netztumor, Milztumor u. a.; oder in den wenigen Fällen, in denen der Tumor übersehen wurde, auf Ulcus ventriculi. So stimmen denn auch die meisten Autoren darin überein, daß es nur verschwindend selten möglich ist, die Differentialdiagnose gegenüber dem Magenkrebs zu stellen. Auch Schlesinger, der die Diagnostik der nicht krebsigen Magentumoren schon 1897 und neuerdings wieder eingehender behandelte, hält an dieser Ansicht fest, verspricht dagegen für die Zukunft hinsichtlich der Diagnose des Magensarkoms mehr von der Röntgenuntersuchung der einschlägigen Fälle. Es muß also zusammenfassend mit Hesse gesagt werden: „Magensarkome und Magenkrebse verlaufen oft, ja in den meisten Fällen, in gleicher Weise, setzen gleiche motorische und chemische Magenveränderungen, können gleichaltrige Patienten betreffen und zeigen nur in der Art der Metastasierung Abweichungen voneinander". Andererseits muß an das Vorkommen von Magensarkom erinnert werden, die gar nichts mit dem Magenkrebs gemeinsam haben, bei denen dann in der Regel auch die Organdiagnose verfehlt wird. Daneben wird es immer wieder Fälle geben, bei denen gewisse, für Magenkrebs weniger typische Befunde in gehäufter Zahl am gleichen Patienten sich vorfinden, die den aufmerksamen Beobachter auf die richtige Spur lenken müssen. Nehmen wir an, es stellt sich bei uns ein Patient jüngeren Alters zur Untersuchung, und klagt über seit längerer Zeit bestehende, auf den Magen deutende Beschwerden und Appetitlosigkeit. Er zeigt Anzeichen mäßiger Abmagerung und Anämie. Bei der Untersuchung des Abdomens werden wir überrascht von dem leicht zu stellenden Nachweis eines Tumors,

dessen Größe in keinem Verhältnis steht zu den ziemlich geringen Beschwerden und übrigen Symptomen. Die Magensekretion ist normal oder wenig gestört, und doch haben wir Grund, den Tumor dem Magen zuzurechnen. Wir untersuchen Leber, Milz und das übrige Abdomen auf Tumormetastasen, aber mit negativem Ergebnis. Wo solche Bedingungen zusammentreffen, wäre es ein Versäumnis, das Magensarkom nicht an erster Stelle in Erwägung zu ziehen. Bei unserer Patientin lagen die Bedingungen nicht so günstig. Der Fall war kompliziert durch Residuen von Lungentuberkulose und häufig auftretende Temperatursteigerungen, so daß einmal tuberkulöser Netztumor, ein anderesmal Ulcus mit Perigastritis für wahrscheinlich gehalten wurde; erst der weitere Verlauf, besonders die zunehmende Schwere der Allgemeinsymptome, führten zuletzt mit und ohne Röntgenbild zur Diagnose eines Neoplasmas des Magens von polypöser Form, wobei die Frage der histologischen Natur des Tumors vorsichtigerweise offen gelassen wurde.

Unter diesen Umständen ist es klar, daß jedes neue Mittel, das zur Erleichterung der Differentialdiagnose beitragen kann, willkommen ist. Der hohe Wert der Röntgenuntersuchung des Magens für die Diagnose des Krebses läßt sich jetzt nicht mehr bestreiten und es sind deshalb die auf diese Untersuchungsmethode bezüglich der Diagnose der nicht krebsigen Magentumoren, speziell des Sarkoms, gesetzten Hoffnungen berechtigt. Es ist nun knapp ein Jahrzehnt, seit R i e d e r durch die Einführung seiner Wismutmahlzeit der Methodik der Magen-Darmradiographie eine entwicklungsfähige Grundlage gegeben hat. Es vergingen aber zunächst noch Jahre, bis sich die Röntgenuntersuchung des Magens in allen Kliniken fest eingebürgert hatte und die Grenzen ihrer Leistungsfähigkeit genauer umschrieben werden konnten. Besonders günstige Bedingungen für die Förderung der Röntgendiagnostik der Magenkrankheiten finden sich da, wo sämtliche auf eine Erkrankung des Magen-Darmtractus deutende Affektionen zur systematischen radiologischen Untersuchung gelangen, wie dies zum Beispiel an der Basler Klinik seit Jahren geübt wird und zum Besitze manch seltenen und wertvollen Befundes geführt hat. Dahin gehört u. a. das Röntgenbild unseres Sarkomfalles, denn wenn wir uns in der Literatur nach weiteren dahingehenden Be-

obachtungen umsehen, werden wir äußerst spärlich bedient. Bevor wir näher darauf eingehen, wollen wir eine genauere Beschreibung unserer Röntgenbilder folgen lassen:

Sie wurden im Juni 1916, also 4 Monate vor der Operation, nach dem an unserer Klinik üblichen Schema aufgenommen, nach Einnahme von 400—600 g eines fett- und eiweißfreien Kohlehydratbreies, der 80 g Bariumsulfat als Kontrastsubstanz eingerührt enthielt. Die beiden ersten Aufnahmen wurden sofort nach



Fig. 4.
Aufnahme im Liegen sofort nach der Einnahme des Kontrastbreies.



Fig. 5.
Aufnahme im Stehen sofort nach der Einnahme des Kontrastbreies.

der Einnahme dieses Breies hergestellt, die eine im Stehen, die andere in Bauchlage (Fig. 4 und 5). Beide zeigen die Umrisse eines normalen Magens, im stehend aufgenommenen Bilde von Angelhakenform. Die große Kurvatur beschreibt hier einen gleichmäßigen Bogen ohne nennenswerte Einkerbungen, die kleine Kurvatur zeigt gute Faltbarkeit und unmittelbar vor dem Pylorus eine kleine spastische Einziehung. Der Pylorus selbst ist scharf mar-

kiert und im Momente der Aufnahme geschlossen. Es folgt auf ihn eine gut ausgebildete Duodenalkappe. In der Aufnahme im Liegen hat der Magen die Form eines langgestreckten Posthorns, die beiden Kurvaturen zeigen nahe dem Pylorus einige Unregelmäßigkeiten, aus denen keine Schlüsse gezogen werden können, die aber doch vielleicht zum Teil durch den Tumor bedingt sein dürften. 2 Stunden nach der Einnahme der Kontrastmahlzeit wurde, wie üblich, eine zweite Aufnahme in Bauchlage gemacht,

Fig. 6.
Aufnahme des 2-Stundenrestes.

deren Zweck in erster Linie die Bestimmung der Motilität ist. Dieses 2-Stundenbild (Fig. 6) zeigt, daß ungefähr die Hälfte des Breies in den Dünn- und Dickdarm entleert ist, was einer normalen Motilität entspricht. Sehr in die Augen springend ist dagegen in diesem Bilde ein der großen Kurvatur mehr genäherter präpylorischer, rundlicher, inselförmiger Füllungsdefekt, ein so ungewöhnlicher Befund, daß man ihn zunächst nicht mit der Krankheit in Zusammenhang bringen wollte, sondern lieber eine

Zufälligkeit annahm, da die Aussparung in den beiden übrigen Bildern der gleichen Serie fehlte. Hätten wir damals die in Stuttgart gemachten Aufnahmen (s. unten) zum Vergleich zur Verfügung gehabt — Kriegsumstände verhinderten dies —, so hätten wir die Diagnose Tumor ohne weiteres stellen müssen. Erst die nochmalige Durchsicht der Platten bei der zweiten Untersuchung vor der Operation ließ unter Berücksichtigung der Anämie die Tumordiagnose wieder in den Vordergrund treten. Der Operationsbefund hat nun gezeigt, daß diese Aussparung in der Tat durch den Portio-artig in das Mageninnere ragenden Tumor bedingt ist. Sie kam erst nach teilweiser Entleerung des Magens dadurch zustande, daß jetzt der Tumor den Kontrastbrei bis zur Berührung der gegenüberliegenden Magenwand mit seiner Kuppe verdrängte. Diese Verdrängung wurde begünstigt durch die während der Aufnahme innegehabte Bauchlage, bei welcher die Tischplatte gleichsam als Pelotte wirkt und die Vorder- und Hinterwand des Magens einander genähert werden. Wir haben hier ein schönes Beispiel für den Einfluß des Füllungsgrades des Magens auf die Sichtbarkeit eines Tumors. In der ersten Aufnahme fehlt jede Andeutung der Geschwulst. Auffallend ist, daß auch im Restbilde die Gesamtform des Magens durch den Tumor völlig unbeeinflußt blieb. Würde die Geschwulst an der großen Kurvatur gesessen haben, so hätte man einen umschriebenen fingerhutförmigen Füllungsdefekt daselbst erhalten müssen. Unser Tumor ging aber von der Hinterwand des Magens aus. Das zuletzt aufgenommene Bild, 6 Stunden nach der Einnahme der Kontrastmahlzeit, zeigt den Magen völlig leer, was wiederum einer normalen Motilität entspricht.

3 Monate nach der Operation gelangten wir durch die Güte von Herrn Prof. Perthes (Tübingen) noch in den Besitz der Kopien der beiden schon im Januar 1916 in Stuttgart hergestellten Aufnahmen (Fig. 7). Sie enthalten die überraschende Tatsache, daß der Tumor damals schon voll ausgebildet war, und, wir wissen nicht dank welcher Faktoren, besser im Röntgenbilde zur Darstellung gelangte, als dies bei unsern Aufnahmen der Fall war. Auch die Aufnahme unmittelbar nach der Einnahme des Kontrastbreies zeigt den Tumor in seinem ganzen Umfange. Wir finden in diesem Vorkommnis wiederum in eindringlicher Weise die

Tatsache bestätigt, daß bei einer einmaligen Untersuchung selbst gröbere Veränderungen übersehen werden können und daß es deshalb zu einer diagnostisch verwertbaren Röntgenuntersuchung oft mehrere und zu verschiedenen Zeiten wiederholte Serienaufnahmen braucht. Leider gelangte dieser Befund den spätern Untersuchern des Falles aus Kriegsgründen nicht zur Kenntnis; er würde dieselben aller diagnostischen Schwierigkeiten enthoben haben. Tatsächlich wurde, wie oben in der Krankengeschichte

Fig. 7.
Aufnahme vom Januar 1916 (die Kopie dieser Aufnahme verdanken wir der Güte des Herrn Prof. Perthes in Tübingen).

mitgeteilt ist, die Tumordiagnose schon im Januar 1916 von Herrn Prof. Perthes gestellt und die Operation empfohlen, die aber wegen des Bestehens eines Lungenkatarrhs nicht ausgeführt wurde. Nebenbei bemerkt liefern uns diese ersten Röntgenaufnahmen einen schönen Beweis für das oben hervorgehobene langsame Wachstum dieser Geschwulstformen; denn wenn wir jene Aussparung und das bei der Operation gewonnene Präparat mitein-

ander vergleichen, so läßt sich eine merkliche Größenzunahme der Geschwulst nach 8 Monaten nicht erkennen.

Von besonderm Interesse ist nun die Frage, ob nicht auch andere Magentumoren, insbesondere der Magenkrebs, sich im Röntgenbilde ähnlich darstellen können. Dies darf nicht ganz verneint werden, denn inselförmige oder zentrale, besonders im Restbilde auftretende Aussparungen sind mehrfach bei Krebs beobachtet worden und werden besonders von umschriebenen, mehr oder weniger polypösen, allerdings seltenen Krebsformen der Vorder- und Hinterwand erzeugt. Auch wir gelangten vor kurzem in den Besitz eines gestielten Zylinderzellkrebses der kleinen Kurvatur, der eine große pilzförmige Aussparung bewirkte; da er aber dem nicht mehr genügend mit Kontrastbrei gefüllten Fundusteile angehörte, kam er nicht gerade schön zur Darstellung und fehlte im Restbilde. Ein Bild eines polypösen Magencarcinoms von unübertrefflicher Klarheit hat Heinz 1914 aus der Basler chirurgischen Klinik veröffentlicht. Die weitaus große Mehrzahl der Magenkrebse hat aber andere Characteristica aufzuweisen: Unregelmäßig, guirlandenförmig begrenzte, mehr flache Füllungsdefekte, Formveränderung des ganzen Magens, Schlauch- oder Nierenform, Dilatation bei Pyloruscarcinom, Linkslage des Magens, herabgesetzte Verschieblichkeit des Pylorus, gelegentlich ein „Pyloruszapfen". Wir werden also im Falle eines den oben beschriebenen Bildern gleichenden Röntgenbefundes in erster Linie nicht an den gewöhnlichen Krebs, sondern an einen gut umschriebenen oder polypösen, vielleicht allerdings krebsigen Tumor denken, daneben aber doch stets die Möglichkeit eines Sarkoms im Auge behalten dürfen. Die Literatur enthält über das Röntgenbild dieses letzteren folgendes:

Während jede Klinik über eine stattliche Anzahl von Magenkrebsbildern verfügt, gelangt selten jemand in den Besitz eines Radiogrammes eines nicht krebsigen Magentumors; wenigstens sind die in der Literatur bekannt gegebenen Fälle recht selten. Zesas verspricht sich in seinem Sammelreferat über Magensarkom im Jahre 1909 von der Röntgenuntersuchung des Magens noch keine Förderung der Diagnostik der in Frage stehenden Tumoren. Seine Äußerung stammt aus einer Zeit, in welcher der Wert der Magen-Darmradiographie noch sehr umstritten war.

Weniger skeptisch ist O. Hesse 1912; obwohl er selbst noch keine Magensarkome im Röntgenbilde gesehen hatte, versucht er auf Grund der Kenntnis der Anatomie dieser Neoplasmen ihre mutmaßliche Darstellung im Röntgenbilde zu skizzieren. Er erwartet vom Magensarkom beträchtlichere Schattenaussparungen, die gegenüber dem Krebs die ulceröse Zerrissenheit vermissen lassen würden; besonders typische Durchleuchtungsbilder erwartet er von infiltrierenden Formen, die durch Aufhebung der peristaltischen Wellen im Gebiete des Tumors und bei Sitz am Pylorus durch Pförtnerinsuffizienz am Röntgenschirme erkenntlich sein müßten. Für exogastrisch gestielte Tumoren müßte eine Füllung der häufig beobachteten trichterförmigen Ausstülpung der Magenwand in den Stiel mit Kontrastbrei eine besonders charakteristische Veränderung erzeugen.

Das erste und wohl bisher einzige im Bilde, allerdings nur in Skizze, veröffentlichte Radiogramm eines Magensarkoms verdanken wir A. Gosset, 1912. Der Magen stellt hier ein schmales, sichelförmig gebogenes Band dar, das sich mit seiner Konkavität um eine große rundliche nahezu glattlinige Masse schlingt, deren Schatten in den Schatten des linken Leberlappens kontinuierlich übergeht. Es handelt sich hier um ein operativ (Resektion) sichergestelltes Spindelzellensarkom der kleinen Kurvatur und hintern Magenwand, das sich teils in den Magen vorbuchtet und eine kleine Schleimhautulceration aufweist, teils dem Magen außen aufgelagert ist.

Löwit berichtet von einem Kranken mit einem über faustgroßen Tumor in der Nabelgegend. Die 2 mal vorgenommene „Röntgenuntersuchung" ergab aber keine nachweisbaren Beziehungen der Geschwulst zum Magen. Trotzdem wurde bei der Operation ein $1^1/_2$ faustgroßes, breitbasig der großen Kurvatur aufsitzendes, in die Bursa omentalis ragendes polymorphzelliges Sarkom entfernt.

1913 veröffentlicht Amelung einen Fall von kindskopfgroßem, gestieltem Spindel- und Muskelzellensarkom der vordern Magenwand. Auch hier zeigte das Röntgenbild „trotz Größe und Schwere des Tumors nicht die geringste Gestaltsveränderung, ebensowenig irgendwelche Unscharfheiten der Konturen an der

Abgangsstelle der Geschwulst". Hier wird also die von Hesse geforderte Darstellung des Schleimhauttrichters vermißt.

Schiller (1914) untersucht sein „Leiomyoma sarcomatosum" des Magens vor dem Röntgenschirm und „gewinnt den Eindruck, als ob der Magen zum Teil durch den Tumor verdrängt würde, während der mittlere Teil des Colon transversum hinter dem Tumor zu liegen scheint. Der Tumor selbst gibt einen intensiven Schatten."

Von den von Storch 1914 veröffentlichten 4 Magensarkomfällen sind 2 mit Röntgenstrahlen untersucht worden, das eine Bild zeigte eine „kleine Aussparung in der Pylorusgegend. Die einzelnen Darmabschnitte werden in der normalen Zeit vom Wismutbrei passiert". Es wurde die Wahrscheinlichkeitsdiagnose Carcinom gestellt, die Operation ergab aber ein ziemlich diffus wachsendes Rundzellensarkom. Im Bilde des andern Falles war ebenfalls eine „kleine Aussparung am Pylorus und an einer Stelle, die etwas links von der Medianlinie liegt". Es wird Carcinom diagnostiziert. Die Operation stellte ein Rundzellensarkom fest und daneben einen gutartigen Schleimhautpolypen.

Die jüngste über Magensarkom erschienene Publikation, von Schlesinger 1916, befaßt sich etwas eingehender mit der Radiographie des Magensarkoms und spricht ihr besonderen differentialdiagnostischen Wert zu. Was zunächst die Myo- und Fibrosarkome betrifft, so fand auch Schlesinger in der Literatur keine Angaben über eine erfolgreiche Röntgendiagnose dieser Tumorart. Bezüglich des Verhaltens der Lymphosarkome im Röntgenbilde zitiert er eine persönlich an ihn gerichtete Äußerung Haudeks. Dieser in der Röntgendiagnostik der Magen-Darmkrankheiten so erfahrene Autor führt als Characteristica für Lymphosarkom an: Eine kontinuierliche Sichtbarkeit des Speisendurchtrittes durch den Pförtner in Form eines breiten pylorischen Schattenbandes, ein über den Pförtner oder andere Magenabschnitte sich erstreckender Ausfall der muskulären Kontraktionen, eine Erweiterung des Magenlumens im Röntgenbilde trotz bestehender Pylorusinsuffizienz; „ein großer sicher auf den Magen zu beziehender Tumor bei fehlender Magenschrumpfung und ohne nennenswerte Verminderung oder mit Erweiterung des Magenlumens, wäre eher auf Lymphosarkom als auf Carcinom zu be-

ziehen". Füllungsdefekte seien bei Carcinom im vorgeschrittenen Stadium größer als beim Lymphosarkom. Vorhandene Faltenbildung spreche eher gegen Lymphosarkom. Schlesinger teilt nun selbst 2 neue Fälle radiologisch untersuchter Lymphosarkome des Magens mit, von denen der eine entgegen dem soeben Gesagten klinisch und radiographisch als Pylorusstenose imponiert. Die Pars pylorica war im Röntgenbilde auf ein schmales Band reduziert, der übrige Magen erweitert. Das Durchleuchtungsbild des zweiten Falles zeigt eine Verschmälerung der Pars media des Magens durch zwei bogenförmige Einziehungen an der großen Kurvatur, Fehlen der Peristaltik in den mittleren Magenpartien und einen offenstehenden Pylorus.

Wie wir sehen, führte die bis jetzt an 9 Magensarkomkranken angestellte Röntgenuntersuchung zu recht widersprechenden Ergebnissen. In keinem der Fälle konnte auf Grund des Röntgenbildes eine auf Magensarkom lautende Diagnose gestellt werden. Bei Löwit, Amelung und Schiller schien sogar das Röntgenbild gegen den Ausgang des palpablen Tumors vom Magen aus zu sprechen, auch Gosset stellte die Wahrscheinlichkeitsdiagnose Tumor der Bursa omentalis, suchte die Geschwulst also außerhalb des Magens und faßte die Gestaltsveränderung des Magenschattens im wesentlichen als durch Druck von außen bedingt auf. Es darf also ein normales Magenbild nicht als Beweis der Nichtzugehörigkeit einer palpierten Geschwulst zum Magen hingestellt werden. Zweimal wurde mit Bestimmtheit die Diagnose Carcinom gestellt, einmal für wahrscheinlich gehalten. In dem einen Falle von Schlesinger wurde ein „seltener Tumor des Pylorus" angenommen, nicht weil das Röntgenbild gegen Krebs gesprochen hätte, sondern mehrere klinische Symptome. Auch in unserm Falle wagte man nicht die Diagnose eines Carcinoms mit Bestimmtheit zu stellen, sondern kam unter Berücksichtigung der im Röntgenbilde deutlich hervortretenden polypoiden Form zur Anschauung, daß ein Neoplasma von ungewöhnlicher Form und Lage vorliegen müsse.

Bei der Abgrenzung der Magensarkome gegenüber gutartigen Magentumoren, dürfte das Hauptgewicht nicht auf das Röntgenbild, sondern auf die klinischen Symptome zu legen sein. Röntgenbefunde von Magenmyomen teilten Lotsch und Ungar

mit; sie zeigen nichts Charakteristisches. Solche von Magenpolypen kennen wir aus den Publikationen von Myer, Ledderhose und Heinz; die polypöse Form des Tumors kommt dabei keineswegs immer im Schattenbild zur Darstellung und die Diagnose ließ sich wiederholt an Hand von Tumorbestandteilen, die im Ausgeheberten oder im Stuhle gefunden werden, stellen.

Auf Grund dieser Erfahrungen läßt sich noch nicht behaupten, daß die von Hesse und andern auf den differentialdiagnostischen Wert der Röntgenuntersuchung gesetzten Erwartungen in Erfüllung gegangen sind. Die Zahl der zur Zeit bekannten Röntgenbefunde bei Magensarkom ist aber noch viel zu gering, als daß daraus schon Schlüsse gezogen werden dürften. Die Untersuchung der genannten 9 Fälle wurde der Mehrzahl nach nur am Durchleuchtungsschirme vorgenommen. Dies hat den Vorteil, daß bei flach infiltrierend wachsenden nicht immer tastbaren Tumoren, wie das Lymphosarkom, der Bewegungsdefekt im Ablaufe der peristaltischen Wellen das Vorhandensein eines Tumors zu erkennen geben kann. Andererseits sind aber die Nachteile dieser Methode größer als ihre Vorteile, es müssen daher für ein exaktes Studium außer den Durchleuchtungsbildern auch auf der Platte fixierte Aufnahmen gefordert werden.

Für die Überlassung des Falles, sowie die bei der Abfassung der Arbeit erteilte Unterstützung spreche ich meinem verehrten Lehrer, Herrn Professor de Quervain, meinen verbindlichsten Dank aus. Für ihre Beiträge an die Krankengeschichte bin ich Herrn Prof. Perthes, Herrn Dr. Veillon und Herrn Dr. Deiß zu Dank verpflichtet.

Übersicht
über die in dem Sammelreferat von O. Hesse 1912 noch nicht berücksichtigten neueren Fälle.

Nr.	Autor u. Jahr	Alter	Geschlecht	Sitz und Ausgang	Metastasen	Tumor	Symptome. Behandlung usw.
1	Hoennecke 1910	61	w.	nahe dem Pylorus Submucosa	Lymphdrüsen	Rundzellensarkom	Beschwerden seit 2 Jahren, seit kurzem Erbrechen, keine Blutabgänge. Abmagerung. Tumor palpabel, faustgroß. Freie HCl. Resektion. Nach $1^1/_2$ Jahren gesund.
2	,,	59	w.	Pylorus Submucosa	Leber	Rundzellensarkom	Beschwerden seit 3—4 Wochen. Tumor palpabel. Keine Abmagerung. Tumor cystisch erweicht und abszediert, Kotfistel postoperativer Exitus.
3	Hexheimer 1910			Kl. Kurvatur	-	Rundzellensarkom	—
4	Mitchell 1911	72	w.	Pylorus	keine	Rundzellensarkom	Beschwerden seit 2 Jahren. Tumor palpabel. Anämie. Keine Abmagerung. Diagnose: Carcinom. Exitus.
5	v. Bagger-Jörgensen 1911	58	w.	Pars media u. pyloric. Hinterwand	—	Endotheliom	Beschwerden seit 2—3 Monaten. Tumor palpabel, hühnereigroß. Keine freie HCl. Leichte Retention. Diagnose: Carcinom. Resektion. Nicht ulceriert. Nach 13 Monaten gesund.
6	Guyot 1911	23	w.	—	Leber, Milz	—	Beschwerden seit 3 Monaten anämisch, Abmagerung. Tumor im linken Epigastrium palpabel. HCl. Def. Rasches Wachstum. Ascites, keine Blutabgänge. Diagnose: Morbus Banti. Exitus.

Nr.	Autor u. Jahr	Alter	Geschlecht	Sitz und Ausgang	Metastasen	Tumor	Symptome. Behandlung usw.
7	Löwit 1912	30	w.	Gr. Curvatur	—	Polymorphz. Sarkom	Beschwerden seit ½ Jahre. Erbrechen, Abmagerung. Tumor palpabel, faustgroß, in die Bursa oment. ragend.
8	Heller 1912		w.	—	—	—	Sympt. v. Ulcus duod.-Resektion.
9	Gosset 1912	61	m.	Kl. Curvatur u. Hinterwand	—	Spindelzellensarkom	Beschwerden seit 2 Jahren. Tumor palpabel, faustgroß. Schleimhaut wenig ulceriert. Diagnose: Tumor der Bursaoment. Resektion.
10	Fricker 1912	48	m.	Pylorus	—	Myxosarkom	Beschwerden seit 2 Jahren, leichte Kachexie, Tumor palpabel, keine Blutabgänge, stenosierend. Diagnose: Gutart. Pylorusstenose. Resekt.
11	Wunderlich 1913	12	w.	—	—	„Malignes Myom“	Beschwerden seit 1 Jahr, anämischer Tumor, palpabel. Flaschenkürbisform. Resektion. Nach 2½ Jahren gesund.
12	„	23	w.	Pylorus bis Cardia	—	Rundzellensarkom (infiltrierend)	Beschwerden seit ½ Jahr. Abmagerung, etwas Fieber, anämisch. Lungensp. Tbk. Tumor palpabel. Kein Erbrechen. Resektion. Postoperativer Exitus.
13	Scudder 1913	29	m.	Hinterwand	—	Spindelzellensarkom	Anämie, allg. Schwäche. Tumor palpabel endogastrisch, faustgroß. Magenresektion. Nach ¾ Jahr gesund.
14	Ruppert 1913	72	w.	—	—	Lymphosarkom	Vor 14½ Jahren wegen endogastr. Lymphosarkom operiert, nahezu totale Magenresektion. Rezidivfrei. Röntgenolog. Nachuntersuchung.

Nr.	Autor u. Jahr	Alter	Geschlecht	Sitz und Ausgang	Metastasen	Tumor	Symptome. Behandlung usw.
15	Kondring 1913	35	w.	Gr. Kurv. Submucosa	Leber	Spindelzellensarkom	Beschwerden seit 1 Jahr. Tumor mannskopfgr., cystisch, gestielt, in der Bursa oment. Diagnose: Ovarialkystom. Resektion. Nach 11 Mon. gesund.
16	Flebbe 1913			—	—	—	—
17	Amelung 1913	49	m.	Vorderwand	—	Spindelzellensarkom	Beschwerden seit 8 bis 10 Jahren. Tumor palpabel, kindskopfgroß, cystisch, gestielt. Röntgenbild normal. Resektion. Nach ¾ Jahren rezidivfrei.
18	Iedomski 1914	18	w.	—	—	—	Resektion von ⅔ des Magens.
19	Storch 1914	41	m.	Pylorus	Lebermetastasen	Rundzellensarkom	Beschwerden seit ½ Jahr. Abmagerung. Tumor undeutlich palpabel. Blut im Stuhl, keine freie HCl. Diagnose: Carc. Gastroenterostomie. Rezidiv nach 5 Mon.
20	„	58	m.	Pylorus u. Hinterwand	—	Rundzellensarkom	Seit 3 Wochen starkes Erbrechen, Abmagerung. Tumor palpabel, freie HCl vorhanden. Diagnose: Carcinom. Resektion.
21	„	40	w.	Kl. Kurv. u. Hinterwand	—	Rundzellensarkom	Beschwerden seit 1 Jahr. Tumor palpabel, keine freie HCl. Resektion. Nach 6 Mon. Rezidiv.
22	„	37	m.		Leber, Drusen, Peritoneum	Lymphosarkom	Beschwerden seit 7 Mon. Kachexie, großer Tumor im Epigastr., palpabel, mehrere kleine im übr. Abd. Diagnose: Carcinomatose des Peritoneums. Exitus.

Nr.	Autor u. Jahr	Alter	Geschlecht	Sitz und Ausgang	Metastasen	Tumor	Symptome. Behandlung usw.
23	Schiller 1914	67	m	Kl. Kurv.	keine	„Leiomyoma sarcomatosum“	Beschwerdefrei bis vor 3 Wochen. Tumor schon vor 9 Jahren bemerkt, sehr langsames Wachstum, keine Abmagerung, Magenchemismus normal. Abszedierung. Diagnose: Leberabszeß. Incision, spontane Magenfistel. Exitus.
24	Sherrill und Graves 1915	31	w.	Gr. Kurv.	—	Hämangioendothelioblastom	
25	Schlesinger 1916	17	w.	Pylorus	keine	Lymphosarkom	Beschwerden seit ¾ Jahren, heftiges Erbrechen, Abmagerung. Anämie stark, Tumor palpabel. Stenosenerscheinungen, keine freie HCl. Milchsäure +, Blutspuren im Mageninhalt und Stuhl. Diagnose: seltener Tumor des Pylorus, Wassermann +, antiluetische Kur ohne Erfolg. Resektion.
26	„	32	m.	Cardia	Leber, Milz, Niere	Lymphosarkom	Beschwerden seit 7 Jahren intermittierend, Erbrechen seit ½ Jahr. Schluckbeschwerden, Abmagerung, Anämie, allg. Hydrops, Tumor nicht palpabel. Exitus.
27	„	66	m.	Pars media	Leber, Lymphdrüsen, Nebenniere	Lymphosarkom	Beschwerden seit 1½ Jahren. Erbrechen. Abmagerung, Tumor palpabel, keine freie HCl. Probelap. Exitus.
28	Geymüller 1916	40	w.	Hinterwand Submucosa	keine	Fibrosarkom	Beschwerden seit 1 Jahr. Abmagerung mäßig. Anämie deutlich. Tumor palpabel. Diagnose: Tumor seltener Art. Resektion.

Literaturverzeichnis.

1. Albu, Geschwülste des Magens. Spez. Path. u. Ther. innerer Krankheiten von Kraus-Brugsch 1915.
2. Amelung, Über primäre Myosarkome des Magens und die diagnostischen Schwierigkeiten der Magenwandtumoren. Beitr. z. klin. Chir. 1913, Bd. 86.
3. Bach, Primäre Sarkomatose des Magens. Diss. München 1916.
4. Bagger-Jörgensen, v., Zur Kasuistik der Magenendotheliome. Beitr. z. klin. Chir. 1911, Bd. 73.
5. Bazy, Sarcome. Bull. et mém. de la Soc. de Chir. de Paris 1908, Nr. 11. Ref. bei Hoennecke.
6. Berger, Eine seltene Geschwulst des Magens. Zentralbl. f. Chir. 1907, Nr. 9.
7. Bertrand, Le sarcome de l'estomac. Thèse de Montpellier 1908.
8. Bircher, E., Bindesubstanzgeschwülste des Magens. Med. Klinik 1908, Nr. 7.
9. Burgaud, Le sarcome primitif de l'estomac. Thèse de Paris 1908.
10. Campbell, Am., Benign tumors of the stomach. Ref. Zentralbl. f. Chir. 1915, Nr. 32.
11. Cheyne, Dg., Myom of the stomach. Brit. med. journ. 1912, January, p. 118.
12. Chosrojew, Dp., Ein Fall von Polyposis des Magens. Ref. Zentralbl. f. Chir. 1913, Nr. 10.
13. Clendening, Logan, Sarcoma of the stomach. The americ. journ. of the med. sciences, t. 138, 1909.
14. Cohn, Max, Über primäres Myosarkom des Magens. Diss. Greifswald 1909.
15. Dalton, Lymphosarcoma of the stomach and abdominal glands. Lancet 1906, II, p. 1664.
16. Dauve, Sarcomes primitifs de l'estomac. Journ. méd. de Bruxelles 1908, No. 27.
17. Delore and Leriche, Leiomyome malin de l'estomac. Ref. Zentralbl. f. Chir. 1906, No. 7.
18. Dickinson, Gastric sarcoma. Journ. of americ. med. assoc. 1909, p. 117.
19. Donath, Ein Beitrag zur Kenntnis der Sarkome des Magens. Virch. Arch. 1909, S. 195.
20. Dupraz, Sarcome du pylore. Revue méd. de la Suisse romande. Séance de la Soc. méd. de Genève, 6 Février, 1907.
21. Erdmann, Sarcoma of the intestines and stomach. Annals of surgery, January 1910, t. 51.
22. Flebbe, Georg, Über das Magensarkom. Frankfurter Zeitschr. f. Path., Bd. 12, Heft 2. Ref. Zentralbl. f. Chir. 1913, S. 1684.
23. Fleiner, Lehrbuch der Krankheiten der Verdauungsorgane. 1893, Bd. 1.

24. Fricker, E., Über ein primäres Myosarkom des Magens. Arch. f. Verdauungskrankh., 1912, Bd. 18.
25. Fuchs, Über ein primäres Sarkom des Magens. Virch. Arch. 1906, Bd. 183.
26. Goebel, Myoma ventriculi. Deutsche med. Wochenschr. 1907, Nr. 41.
27. Gosset, Le sarcome primitif de l'estomac. Presse méd. 1912, No. 22.
28. Graff, v., Primäres Sarkom des Magens. Wiener klin. Wochenschr. 1912 und Deutsche med. Wochenschr. 1912, Nr. 47.
29. Guyot, Sarcome de l'estomac ayant simulé pendant la vie, l'évolution d'une maladie de Banti. Journ. de Méd. de Bordeaux, t. 41, Février 1911.
30. Haberer, Ein seltener Fall von Stenose des Magens. Mitteil. a. d. Grenzgeb. der Med. u. Chir. 1906, Bd. 16.
31. Hake, Zur Kasuistik der Myome des Magen-Darmkanals. Beitr. z. klin. Chir. 1912, Bd. 78.
32. Hartert, Zur heutigen Wertung der Röntgenbilder in der Diagnostik chirurgischer Magenerkrankungen. Beitr. z. klin. Chir. 1914, Bd. 90.
33. Heinz, Über Polyposis ventriculi. Beitr. z. klin. Chir. 1914, Bd. 93.
34. Heller, Magensarkom. Deutsche med. Wochenschr. 1912, Nr. 27. Sitzungsbericht der Med. Gesellsch. Leipzig.
35. Hesse, Otto, Das Magensarkom. Zentralbl. f. d. Grenzgeb. der Med. u. Chir. 1912, Bd. 15.
36. —, (Bonn), Dauerheilung eines Magensarkoms durch Resektion vor 7½ Jahren. Therapie der Gegenwart 1911, Nr. 6.
37. Hesse, F. A., Ein Beitrag zur Diagnostik der aleukämischen Lymphometose. Beitr. z. klin. Chir. 1912. Bd. 79.
38. Hexheimer, Sarkom des Magens. Sitzungsbericht des Vereins der Ärzte Wiesbadens. Berliner klin. Wochenschr. 1910, Nr. 17.
39. Hintz, Über maligne Leiomyome des Intestinaltractus. Zieglers Beitr. z. path. Anat. u. allg. Path. 1909, Nr. 45.
40. Hoennecke, Das primäre Magencarcinom. Diss. Jena 1910.
41. Hosch, Primäres Magensarkom mit cystischen Lebermetastasen. Deutsche Zeitschr. f. Chir. 1907, Bd. 90.
42. Kaufmann, Ein Fall von primärem Sarkom des Magens. Diss. Kiel 1909.
43. Koerte, Myosarkom des Magens. Berliner Gesellsch. f. Chir. Deutsche med. Wochenschr. 1913, Nr. 48.
44. Kondring, Primäres Cystosarkom des Magens. Zentralbl. f. Gynäk. 1913, Nr. 12.
45. Konried, Ein Fall von Pseudotumor des Magens. Wiener klin. Wochenschr. 1908, Heft 6.
46. Ledderhose, Über Magenpolypen. Versamml. d. Ärzte u. Naturforscher. Ref. Zentralbl. f. Chir. 1913, Nr. 52.
47. Ledomski, W., Die chirurgische Behandlung des Magensarkoms. Russ. Chir. Kongr. Ref. Zentralbl. f. Chir. 1914, Nr. 48.
48. Lenormand et Lecène, Un cas de sarcome de l'estomac. Bull. et mém. de la Soc. anatom. de Paris 1909, t. 11. Ref. bei Gosset.

49. Leo, Fibrosarkom des Magens. Sitzungsbericht d. Niederrhein. Gesellsch. f. Naturw. u. Heilk. Bonn, 16. Nov. 1903.
50. Letule, Sarcome primitif de l'estomac. Bull. et mém. de la Soc. anatom. de Paris 1906, t. 81, Serie 6.
51. Lexer, Magensarkom. Verhandl. d. Gesellsch. f. wissensch. Heilk. Königsberg 1910.
52. Lofaro, Filippo, Zwei Fälle von primärem Magensarkom. Deutsche Zeitschr. f. Chir. 1909, Bd. 101.
53. —, Les sarcomes primitifs de l'estomac. Arch. gén. de Chir. 1909, Bd. 3, Teil 8, Paris.
54. Lotsch, Pylorusinvagination infolge polypösen Myoms. Virch. Arch., 1912, Bd. 209.
55. Löwit, Alfred, Beitrag zu den Myomen und primären Sarkomen des Magens. Wiener klin. Wochenschr. 1912, Nr. 45.
56. Manges, Primary sarcoma of the stomach. Report of three cases. Mount Sinai Hospital reports. Vol. 5, 1907. Ref. Zentralbl. f. Chir. 1908, Nr. 44.
57. Martini, Sopra un caso del sarcoma voluminoso dello stomacco. Giorn. d. R. Academia di med. di Turino 1907.
58. Maschke, Über zwei Fälle von primärem Magensarkom. Berliner klin. Wochenschr. 1910, Nr. 21.
59. Matsuoka, Über primäre Magensarkome. Mitteil. a. d. med. Fakultät d. K. japan. Univ. Tokio 1906/08, Bd. 7.
60. Maylard, Two cases of primary sarcoma of the stomach. Glasgow med. journal. May 1910. Ref. Zentralbl. f. Chir. 1910, Nr. 31.
61. Maylard and Anderson, Primary sarcoma of the stomach. Annals of surgery. October 1910. Ref. Zentralbl. f. Chir. 1911, Nr. 4.
62. Mitchell, Primary sarcoma of the stomach with autopsie findings. Journ. of americ. med. associat. t. 56, February 1911.
63. Morton, Ein Fall von Lymphosarkom des Magens. Ref. bei Pappert.
64. Moschkowitz, Three unusual tumours, sarcoma of the stomach etc. Proceedings of the New York patholog. soc. 1910.
65. Muscatello, Di un grosso sarcoma cistico pedunculato dello stomacco. Communicazione alla soc. med. chir. di Pavia. Milano 1906. Ref. Zentralbl. f. Chir. 1907, Nr. 14.
66. Myer, Jesse, J., Polyposis gastrica. Journ. of americ. med. associat. 1913, Bd. 61, No. 22.
67. Outland and Clendening, Myoma of the stomach. Annals of surgery 1913. Vol. 58, p. 812..
68. Pappert, Die primären Lymphosarkome des Magens. Diss. Bonn 1910.
69. Pellnitz, Über das Sarkom des Magens. Diss. Leipzig 1907.
70. Philipp, Über das primäre Magensarkom. Inaug.-Diss. Heidelberg 1904.
71. Polya, Zur Kenntnis der Magenmyome. Pest. med. chir. Presse, Nr. 28. Ref. Zentralbl. f. Chir. 1912, Nr. 34.

72. Quervain, F. de, Zur Diagnose des Magen- und Duodenalgeschwürs. Korrespondenzbl. f. Schweizer Ärzte 1914, Nr. 35.
73. —, Über die praktische Bedeutung der Röntgenuntersuchungen bei Erkrankungen des Magen-Darmkanals. Korrespondenzbl. f. Schweizer Ärzte 1912, Nr. 27.
74. —, Spezielle Diagnostik chirurgischer Krankheiten. 5. Aufl. 1915.
75. Richter, Zwei Fälle von Leiomyosarkom des Gastrointestinaltractus. Deutsche Zeitschr. f. Chir. 1909, Bd. 102.
76. Rieder, Röntgenuntersuchungen des Magens und Darmes. Münchn. med. Wochenschr. 1906, Nr. 3.
77. Riegel, F., Die Erkrankungen des Magens. Nothnagels spez. Path. und Ther. 1908, Bd. 16.
78. Ruppert, L., Primäres endogastrisches Lymphosarkom. Fortschr. a. d. G. der Röntgenstrahlen 1913.
79. Scherren, Remarks on external polypoid tumours of the stomach. British medical journal, September 1911.
80. Schiller, Über einen klinisch und histologisch eigenartigen Fall von Magensarkom. Arch. f. Verdauungskrankh., Bd. 20, 1914.
81. Schlesinger, Unterscheidet sich das Magensarkom klinisch vom Carcinom. Wiener klin. Wochenschr. 1916, Nr. 25.
82. —, Klinisches über Magentumoren nicht carcinomatöser Natur. Zeitschr. f. klin. Medizin, Bd. 32, Supplement 1897.
83. —, Krankheiten des höheren Lebensalters. 1915, 2. Aufl., Wien, A. Hölder.
84. Scudder, Sarcoma of the stomach. Annals of surgery 1913, August, Bd. 58.
85. Sherill and Graves, Haemangio-endothelio-blastoma of the stomach. Surgery, Gynecology and obstetrics, Vol. 20, Nr. 4, April 1915. Ref. Zentralbl. f. Chir. 1915, Nr. 50.
86. Simmonds, Über Lymphosarkom des Magens. Sitzungsbericht des ärztl. Vereins in Hamburg. Münchn. med. Wochenschr. 1908, Nr. 21.
87. Souques et Chéné, Sarcome primitif de l'estomac. Bull. et mém. de la Soc. Anatomique de Paris, Tome 11, 1909.
88. Staehelin, A., Beitrag zur Kasuistik des primären Magensarkoms. Arch. f. Verdauungskrankh. 1908, Bd. 14.
89. Sternberg, Lymphosarkomautopsie. Verhandl. der Deutschen Pathol. Gesellsch. Ergänzungsheft z. 18. Bd., S. 122. Ref. bei Wunderlich.
90. Stierlin, E., Die Röntgendiagnose des Magencarcinoms. Korrespondenzbl. f. Schweizer Ärzte 1915, Nr. 4 und 5.
91. Storch, Bruno, Über Magen- und Darmsarkome. Deutsche Zeitschr. f. Chir. 1914, Bd. 128.
92. Tyóvity, Zur Kasuistik der gutartigen Magengeschwülste. Bruns' Beitr. z. klin. Chir. 1913, Bd. 84.
93. Ungar, Über das gleichzeitige Vorkommen von Ulcus rotundum und Myom des Magens. Deutsche med. Wochenschr. 1912, Nr. 50.

94. Umber, Zwei Fälle von Magensarkom. Sitzungsbericht des Hamburger ärztl. Vereins. Münchn. med. Wochenschr. 1908, Nr. 21.
95. Wechselmann, Polyp und Carcinom im Magen-Darmkanal Beitr. z. klin. Chir. 1910, Bd. 70.
96. Wegele, Über Polyposis ventriculi (Polyadénome gastrique). Mitteil. a. d. Grenzgeb. der Med. u. Chir. 1909, Bd. 19.
97. Weinberg, Über primäres Magensarkom. Diss. Würzburg 1901.
98. Westphalen, Ein primäres Sarkom des Magens. Petersburger med. Wochenschr. 1893, Nr. 10.
99. Wittkamp, Beiträge zur Klinik des Magensarkoms. Diss. Bonn 1910.
100. Wunderlich, Zur Kasuistik des primären Magensarkoms. Diss. Berlin 1913.
101. Yates, Sarcoma and myoma of the stomach. Annals of surgery, October 1906.
102. Zesas, D. G., Das primäre Magensarkom und seine chirurgische Behandlung. Volkmanns Sammlung klin. Vorträge, 1911, Nr. 620.
103. Zieschè-Davidsohn, Über das Sarkom des Magens. Mitteil. a. d. Grenzgeb. der Med. u. Chir. 1909, Bd. 20.

Druck von August Pries in Leipzig.